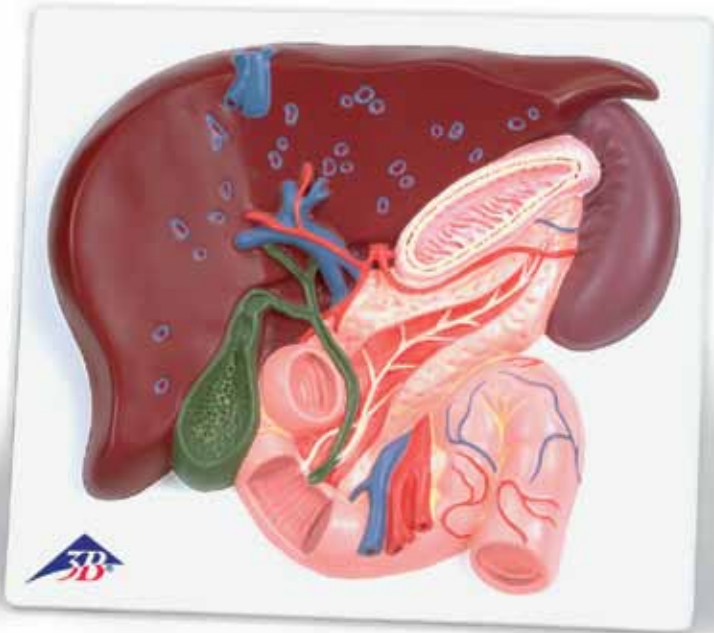




*...going one step further*



**VE315**

(1008550)



## **Latin**

- 1 Lobus hepatis sinister
- 2 Lobus hepatis dexter
- 3 Fundus vesicae biliaris
- 4 Corpus vesicae biliaris
- 5 Collum vesicae biliaris
- 6 Plica spiralis
- 7 Caput pancreatis
- 8 Corpus pancreatis
- 9 Cauda pancreatis
- 10 Gaster
- 11 Splen
- 12 Duodenum, pars superior
- 13 Duodenum, pars descendens
- 14 Duodenum, pars horizontalis
- 15 Duodenum, pars ascendens
- 16 Plicae circulares
- 17 Jejunum
- 18 Ductus cysticus
- 19 Ductus hepaticus communis
- 20 Ductus choledochus
- 21 Ductus pancreaticus accessorius
- 22 Ductus pancreaticus
- 23 Papilla duodeni minor
- 24 Papilla duodeni major
- 25 Truncus coeliacus
- 26 A. gastrica sinistra
- 27 A. splenica
- 28 A. hepatica communis
- 29 A. hepatica propria
- 30 A. gastroduodenalis
- 31 A. mesenterica superior
- 32 V. cava inferior
- 33 Vv. hepaticae
- 34 V. portae hepatis
- 35 V. mesenterica superior



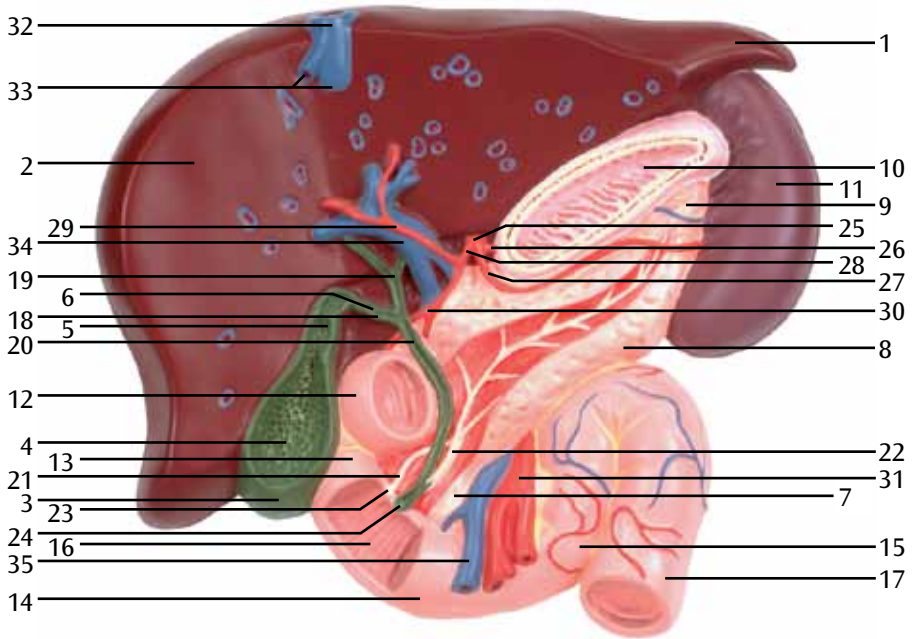
# Liver Gall Bladder - Pancreas - Duodenum

English

- 1 Left lobe of liver
- 2 Right lobe of liver
- 3 Fundus of gallbladder
- 4 Body of gallbladder
- 5 Neck of gallbladder
- 6 Spiral fold
- 7 Head of pancreas
- 8 Body of pancreas
- 9 Tail of pancreas
- 10 Stomach
- 11 Spleen
- 12 Superior part of duodenum
- 13 Inferior part of duodenum
- 14 Horizontal part of duodenum
- 15 Ascending part of duodenum
- 16 Circular folds
- 17 Jejunum
- 18 Cystic duct
- 19 Common hepatic duct
- 20 Bile duct
- 21 Accessory pancreatic duct
- 22 Pancreatic duct
- 23 Minor duodenal papilla
- 24 Major duodenal papilla
- 25 Coeliac trunk
- 26 Left gastric artery
- 27 Splenic artery
- 28 Common hepatic artery
- 29 Hepatic artery proper
- 30 Gastroduodenal artery
- 31 Superior mesenteric artery
- 32 Inferior vena cava
- 33 Hepatic veins
- 34 Hepatic portal vein
- 35 Superior mesenteric vein



- 1 Linker Leberlappen
- 2 Rechter Leberlappen
- 3 Gallenblasengrund
- 4 Gallenblasenkörper
- 5 Gallenblasenhals
- 6 Falte im Gallenblasenhals und Gallengang
- 7 Kopf der Bauchspeicheldrüse
- 8 Körper der Bauchspeicheldrüse
- 9 Schwanz der Bauchspeicheldrüse
- 10 Magen
- 11 Milz
- 12 Zwölffingerdarm, horizontaler Anfangsteil
- 13 Zwölffingerdarm, absteigender Teil
- 14 Zwölffingerdarm, horizontal verlaufender unterer Teil
- 15 Zwölffingerdarm, aufsteigender Teil
- 16 Kerckringsche Falten
- 17 Leerdarm
- 18 Gallenblasengang
- 19 Gemeinsamer Lebergang
- 20 Ausführungsgang von Leber und Gallenblase
- 21 Akzessorischer Ausführungsgang der Bauchspeicheldrüse
- 22 Ausführungsgang der Bauchspeicheldrüse
- 23 Kleine Mündung des akzessorischen Bauchspeicheldrüsenganges
- 24 Vatersche Papille, Mündung des Bauchspeicheldrüsenganges
- 25 Eingeweideschlagader
- 26 Linke Magenschlagader
- 27 Milzschlagader
- 28 Gemeinsame Leberschlagader
- 29 Eigene Leberschlagader
- 30 Magen-Zwölffingerdarmschlagader
- 31 Obere Gekröseschlagader
- 32 Untere Hohlvene
- 33 Lebervenen
- 34 Pfortader
- 35 Obere Gekrösevene



- 1 Hígado, lóbulo izquierdo
- 2 Hígado, lóbulo derecho
- 3 Vesícula biliar, fondo
- 4 Vesícula biliar, cuerpo
- 5 Vesícula biliar, cuello
- 6 Pliegue espiral
- 7 Páncreas, cabeza
- 8 Páncreas, cuerpo
- 9 Páncreas, cola
- 10 Estómago
- 11 Bazo
- 12 Duodeno, porción superior
- 13 Duodeno, porción descendente
- 14 Duodeno, porción horizontal (inferior)
- 15 Duodeno, porción ascendente
- 16 Pliegues circulares
- 17 Yeyuno
- 18 Conducto cístico
- 19 Conducto hepático común
- 20 Conducto colédoco
- 21 Conducto pancreático accesorio (SANTORINI)
- 22 Conducto pancreático
- 23 Duodeno, papilla menor
- 24 Duodeno, papilla mayor (Vater)
- 25 Tronco celíaco
- 26 A. gástrica izquierda
- 27 A. esplénica (A. lienal)
- 28 A. hepática común
- 29 A. hepática propia
- 30 A. gastroduodenal
- 31 A. mesentérica sup.
- 32 V. cava inferior
- 33 Vv. hepáticas
- 34 V. porta hepática
- 35 V. mesentérica superior



# Foie vésicule Biliaire - Pancréas - Duodénum

Français

- 1 Foie, lobe gauche
- 2 Foie, lobe droit
- 3 Vésicule biliaire, fond
- 4 Vésicule biliaire, corps
- 5 Vésicule biliaire, col
- 6 Pli spiral
- 7 Pancréas, tête
- 8 Pancréas, corps
- 9 Pancréas, queue
- 10 Estomac
- 11 Rate
- 12 Duodénum, partie supérieure
- 13 Duodénum, partie descendante
- 14 Duodénum, partie horizontale (partie inférieure)
- 15 Duodénum, partie ascendante
- 16 Plis circulaires
- 17 Jéjunum
- 18 Canal cystique
- 19 Canal hépatique commun
- 20 Canal cholédoque
- 21 Canal pancréatique accessoire (SANTORINI)
- 22 Canal pancréatique
- 23 Duodénum, petite papille
- 24 Duodénum, grande papille (VATER)
- 25 Tronc cœliaque
- 26 Artère gastrique gauche
- 27 Artère splénique (artère liée)
- 28 Artère hépatique commune
- 29 Artère hépatique propre
- 30 Artère gastro-duodénale
- 31 Artère mésentérique supérieure
- 32 Veine cave inférieure
- 33 Veines hépatiques
- 34 Porte du foie
- 35 Veine mésentérique supérieure



- 1 Lobo hepático esquerdo
- 2 Lobo direito do fígado
- 3 Fundo da vesícula biliar
- 4 Corpo da vesícula biliar
- 5 Colo da vesícula biliar
- 6 Prega espiral
- 7 Cabeça do pâncreas
- 8 Corpo do pâncreas
- 9 Cauda do pâncreas
- 10 Estômago
- 11 Baço
- 12 Porção superior do duodeno
- 13 Porção descendente do duodeno
- 14 Porção horizontal do duodeno
- 15 Porção ascendente do duodeno
- 16 Pregas circulares
- 17 Jejuno
- 18 Ducto cístico (ducto biliar cístico)
- 19 Ducto hepático comum (ducto hepatocístico)
- 20 Ducto colédoco (ducto biliar comum)
- 21 Duto pancreático acessório (canal de Santorini)
- 22 Ducto pancreático (ducto de Hoffmann)
- 23 Papila duodenal menor (Carúncula menor de Santorini)
- 24 Papila duodenal principal (Carúncula principal de Santorini)
- 25 Tronco celiaco (tripode de Heller)
- 26 Artéria coronária (artéria gástrica esquerda)
- 27 Artéria esplênica (artéria lienal)
- 28 Artéria hepática comum
- 29 Artéria hepática própria
- 30 Artéria gastroduodenal
- 31 Artéria mesentérica superior
- 32 Veia cava inferior (pós-cava)
- 33 Veias hepáticas
- 34 Veia porta do fígado
- 35 Veia mesentérica superior

# Fegato Vescica Di Scorticatura - Pancreas - Duodeno

Italiano

- 1 Fegato, lobo sinistro
- 2 Fegato, lobo destro
- 3 Vescicola biliare, fondo
- 4 Vescicola biliare, corpo
- 5 Vescicola biliare, collo
- 6 Piega spirale
- 7 Pancreas, testa
- 8 Pancreas, corpo
- 9 Pancreas, coda
- 10 Stomaco
- 11 Milza
- 12 Duodeno, parte superiore
- 13 Duodeno, parte discendente
- 14 Duodeno, parte orizzontale (inferiore)
- 15 Duodeno, parte ascendente
- 16 Pieghe circolari
- 17 Digiuno
- 18 Dotto cistico
- 19 Canale epatico comune
- 20 Canale coledoco
- 21 Canale pancreatico accessorio (SANTORINI)
- 22 Canale pancreatico
- 23 Duodeno, papilla piccola
- 24 Duodeno, papilla grande (VATER)
- 25 Tronco celiaco
- 26 Arteria gastrica sinistra
- 27 Arteria splenica (arteria lienale)
- 28 Arteria epatica comune
- 29 Arteria epatica propria
- 30 Arteria gastroduodenale
- 31 Arteria mesenterica superiore
- 32 Vena cava inferiore
- 33 Vene epatiche
- 34 Vena porta epatica
- 35 Vena mesenterica superiore



# 肝臓，胆嚢，膵臓，十二指腸

## 日本語

- 1 肝左葉
- 2 肝右葉
- 3 胆嚢底
- 4 胆嚢体
- 5 胆嚢頸
- 6 ラセンヒダ
- 7 膵頭
- 8 膵体
- 9 膵尾
- 10 胃
- 11 脾臓
- 12 十二指腸上部
- 13 十二指腸下部
- 14 十二指腸水平部
- 15 十二指腸上行部
- 16 輪状ヒダ
- 17 空腸
- 18 胆嚢管
- 19 肝管
- 20 胆管
- 21 副膵管
- 22 膵管
- 23 小十二指腸乳頭
- 24 大十二指腸乳頭
- 25 腹腔動
- 26 左胃動脈
- 27 脾動脈
- 28 総肝動脈
- 29 固有肝動脈
- 30 胃十二指腸動脈
- 31 上腸間膜動脈
- 32 下大静脈
- 33 肝静脈
- 34 門脈（肝門静脈）
- 35 上腸間膜静脈



# Печень, желчный пузырь, поджелудочная железа, двенадцатиперстная кишка

Русский

- 1 Левая доля печени
- 2 Правая доля печени
- 3 Дно желчного пузыря
- 4 Тело желчного пузыря
- 5 Шейка желчного пузыря
- 6 Спиральная складка
- 7 Головка поджелудочной железы
- 8 Тело поджелудочной железы
- 9 Хвост поджелудочной железы
- 10 Желудок
- 11 Селезенка
- 12 Верхняя часть двенадцатиперстной кишки
- 13 Нижняя часть двенадцатиперстной кишки
- 14 Горизонтальная часть двенадцатиперстной кишки
- 15 Восходящая часть двенадцатиперстной кишки
- 16 Циркулярные складки
- 17 Тощая кишка
- 18 Пузырный проток
- 19 Общий печеночный проток
- 20 Желчный проток
- 21 Добавочный проток поджелудочной железы
- 22 Проток поджелудочной железы
- 23 Малый дуоденальный сосочек
- 24 Большой дуоденальный сосочек
- 25 Чревный ствол
- 26 Левая желудочная артерия
- 27 Селезеночная артерия
- 28 Общая печеночная артерия
- 29 Собственная печеночная артерия
- 30 Гастродуоденальная артерия
- 31 Верхняя брыжеечная артерия
- 32 Нижняя полая вена
- 33 Печеночные вены
- 34 Воротная вена печени
- 35 Верхняя брыжеечная вена



胆囊-胰腺-十二指肠

- 1 肝左叶
- 2 肝右叶
- 3 胆囊底
- 4 胆囊体
- 5 胆囊颈
- 6 螺旋襞
- 7 胰头
- 8 胰体
- 9 胰尾
- 10 胃
- 11 脾脏
- 12 十二指肠上部
- 13 十二指肠降部
- 14 十二指肠水平部
- 15 十二指肠升部
- 16 环状襞
- 17 空肠
- 18 胆囊管
- 19 肝总管
- 20 胆管
- 21 副胰管
- 22 胰管
- 23 十二指肠小乳头
- 24 十二指肠大乳头
- 25 腹腔干
- 26 胃左动脉
- 27 脾动脉
- 28 肝总动脉
- 29 肝固有动脉
- 30 胃十二指肠动脉
- 31 肠系膜上动脉
- 32 下腔静脉
- 33 肝静脉
- 34 肝门静脉
- 35 肠系膜上静脉







# 3B Scientific

A worldwide group of companies



3B Scientific GmbH

Rudorffweg 8 • 21031 Hamburg • Germany

Tel.: + 49-40-73966-0 • Fax: + 49-40-73966-100

[www.3bscientific.com](http://www.3bscientific.com) • [3b@3bscientific.com](mailto:3b@3bscientific.com)

© Copyright 2005 / 2013 for instruction manual and design of product:  
3B Scientific GmbH, Germany