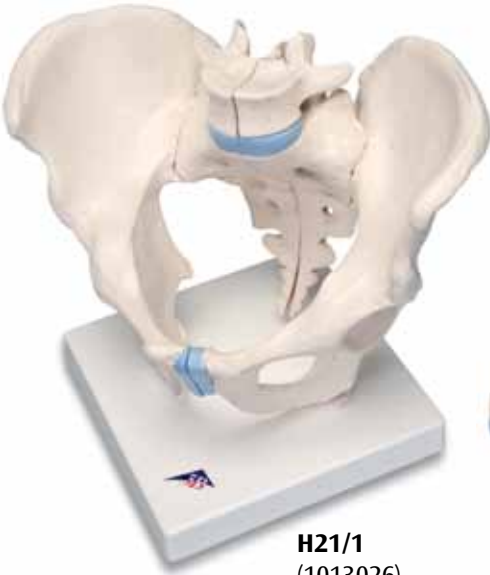
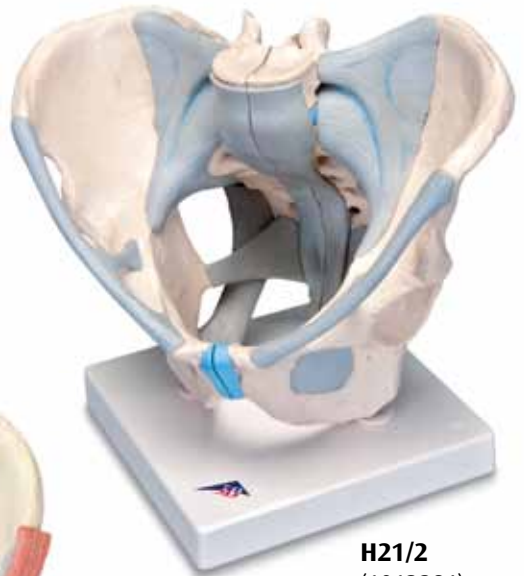


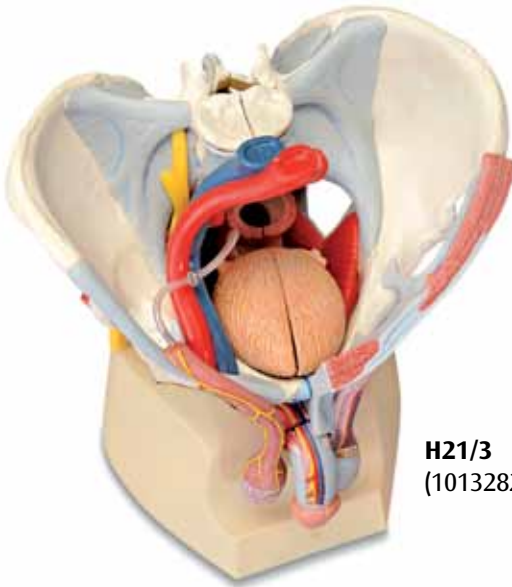
...going one step further



H21/1
(1013026)



H21/2
(1013281)



H21/3
(1013282)

H21/1
H21/2
H21/3

(1013026/1013281/1013282)

Latin

- 1 Vertebra lumbalis [L V], processus articularis superior
- 2 Vertebra lumbalis [L V], corpus vertebrae
- 3 Vertebra lumbalis [L V], processus costiformis; processus costalis
- 4 Crista iliaca
- 5 Spina iliaca anterior superior
- 6 Fossa iliaca
- 7 Articulatio sacroiliaca
- 8 Spina iliaca anterior inferior
- 9 Corpus ossis ilii
- 10 Corpus ossis pubis
- 11 Fossa acetabuli
- 12 Spina ischiadica
- 13 Ramus ossis ischii
- 14 Ramus superior ossis pubis
- 15 Ramus inferior ossis pubis
- 16 Discus interpubicus; Fibrocartilago interpubica
- 17 Pecten ossis pubis
- 18 Foramen obturatum
- 19 Foramina sacralia anteriora
- 20 Promontorium
- 21 Ala ossis sacri
- 22 Articulatio lumbosacralis, discus intervertebralis
- 23 Vertebra lumbalis [L V], processus articularis inferior
- 24 Os sacrum; processus articularis superior
- 25 Ala ossis ilii
- 26 Crista sacralis medialis
- 27 Limbus acetabuli; Margo acetabuli
- 28 Foramen ischiadicum majus
- 29 Tuber ischiadicum
- 30 Vertebra coccygeae II
- 31 Cornu sacrale
- 32 Cauda equina
- 33 Foramina sacralia posteriora
- 34 Spina iliaca posterior superior
- 35 Vertebra lumbalis [L V], processus spinosus
- 36 Tuberositas iliaca
- 37 Vertebra sacralis II
- 38 Incisura ischiadica major
- 39 Corpus ossis ischii
- 40 Incisura ischiadica minor (Tuberculum obturatorium posterius)
- 42 Sulcus obturatorius
- 43 Linea arcuata
- 44 Lig. longitudinale anterius
- 45 Lig. iliolumbale
- 46 Lig. sacroiliacum anterius
- 47 Lig. inguinale; Arcus inguinalis
- 48 Lig. sacrotuberale
- 49 Lig. sacrospinale
- 50 Membrana obturatoria
- 51 Lig. supraspinale
- 52 Lig. sacroiliacum posterius
- 53 Lig. sacrococcygeum laterale
- 54 Lig. sacrococcygeum posterius superficiale; Lig. sacrococcygeum dorsale superficiale
- 55 Lig. sacrococcygeum posterius profundum; Lig. sacrococcygeum dorsale profundum
- 56 Foramen ischiadicum minus
- 57 Canalis obturatorius
- 58 Arcus iliopectineus
- 59 Lig. lacunare
- 60 Lacuna vasorum
- 61 Lacuna musculorum
- 62 Pars abdominalis aortae; Aorta abdominalis
- 63 Vena cava inferior
- 64 Truncus lumbosacralis
- 65 Ductus deferens
- 66 Arteria iliaca externa
- 67 Vena iliaca externa
- 68 M. cremaster
- 69 Nn. scrotales anteriores
- 70 N. dorsalis penis
- 71 Glans penis
- 72 A. dorsalis penis
- 73 V. dorsalis profunda penis
- 74 Tunica vaginalis testis
- 75 Epididymis
- 76 Plexus pampiniformis
- 77 M. pyramidalis
- 78 M. rectus abdominis
- 79 Vesica urinaria
- 80 M. transversus abdominis
- 81 M. obliquus internus abdominis
- 82 M. obliquus externus abdominis
- 83 Ureter
- 84 Rectum
- 85 Arteria iliaca communis
- 86 M. sphincter ani externus
- 87 M. levator ani
- 88 N. ischiadicus
- 89 N. pudendus
- 90 M. piriformis
- 91 Fascia spermatica interna
- 92 V. femoralis
- 93 Arteria femoralis
- 94 M. bulbospongiosus
- 95 A. obturatoria
- 96 Nn. perineales
- 97 Nn. anales inferiores; Nn. rectales inferiores
- 98 M. transversus perinei superficialis
- 99 M. transversus perinei profundus
- 100 M. ischiocavernosus
- 101 Scrotum

- 102 Tunica dartos
- 103 (Arcus tendineus muscoli levatoris ani)
- 104 Lig. fundiforme penis
- 105 M. obturatorius internus
- 106 A. testicularis
- 107 V. testicularis sinistra
- 108 Anulus inguinalis profundus
- 109 Anus
- 110 Corpus spongiosum penis
- 111 Ostium urethrae externum
- 112 Fossa navicularis urethrae
- 113 Urethra masculina
- 114 Corpus cavernosum penis
- 115 Anulus inguinalis superficialis
- 116 Fascia spermatica externa
- 117 Prostata
- 118 Plexus sacralis
- 119 Glandula vesiculosa; Glandula seminalis; Vesicula seminalis
- 120 Vena iliaca interna
- 121 Arteria iliaca interna
- 122 Ostium urethrae internum
- 123 Ampulla recti
- 124 A. pudenda interna
- 125 A. glutea inferior
- 126 A. glutea superior
- 127 A. iliolumbalis



English

- 1 Lumbar vertebra [L V], superior articular process
- 2 Lumbar vertebra [L V], vertebral body
- 3 Lumbar vertebra [L V], costal process
- 4 Iliac crest
- 5 Anterior superior iliac spine
- 6 Iliac fossa
- 7 Sacro-iliac joint
- 8 Anterior inferior iliac spine
- 9 Body of ilium
- 10 Body of pubis
- 11 Acetabular fossa
- 12 Ischial spine
- 13 Ramus of ischium
- 14 Superior pubic ramus
- 15 Inferior pubic ramus
- 16 Interpubic disc; Interpubic fibrocartilage
- 17 Pecten pubis; Pectineal line
- 18 Obturator foramen
- 19 Anterior sacral foramina
- 20 Promontory
- 21 Ala of sacrum; Wing of sacrum
- 22 Lumbosacral joint, intervertebral disc
- 23 Lumbar vertebra [L V], inferior articular process
- 24 Sacrum, superior articular process
- 25 Ala of ilium; Wing of ilium
- 26 Intermediate sacral crest
- 27 Acetabular margin
- 28 Greater sciatic foramen
- 29 Ischial tuberosity
- 30 Coccygeal vertebra II
- 31 Sacral cornu; Sacral horn
- 32 Cauda equina
- 33 Posterior sacral foramina
- 34 Posterior superior iliac spine
- 35 Lumbar vertebra [L V], spinous process
- 36 Iliac tuberosity
- 37 Sacral vertebra II
- 38 Greater sciatic notch
- 39 Body of ischium
- 40 Lesser sciatic notch
- 41 (Posterior obturator tubercle)
- 42 Obturator groove
- 43 Arcuate line
- 44 Anterior longitudinal ligament
- 45 Iliolumbar ligament
- 46 Anterior sacro-iliac ligament
- 47 Inguinal ligament
- 48 Sacrotuberous ligament
- 49 Sacrospinous ligament
- 50 Obturator membrane
- 51 Supraspinous ligament
- 52 Posterior sacro-iliac ligament
- 53 Lateral sacrococcygeal ligament
- 54 Superficial posterior sacrococcygeal ligament
- 55 Deep posterior sacrococcygeal ligament
- 56 Lesser sciatic foramen
- 57 Obturator canal
- 58 Iliopectineal arch
- 59 Lacunar ligament
- 60 Vascular space
- 61 Muscular space
- 62 Abdominal aorta
- 63 Inferior vena cava
- 64 Lumbosacral trunk
- 65 Ductus deferens; Vas deferens
- 66 External iliac artery
- 67 External iliac vein
- 68 Cremaster
- 69 Anterior scrotal nerves
- 70 Dorsal nerve of penis
- 71 Glans penis
- 72 Dorsal artery of penis
- 73 Deep dorsal vein of penis
- 74 Tunica vaginalis [®]
- 75 Epididymis
- 76 Pampiniform plexus
- 77 Pyramidalis
- 78 Rectus abdominis
- 79 Urinary bladder
- 80 Transversus abdominis;
Transverse abdominal
- 81 Internal oblique
- 82 External oblique
- 83 Ureter
- 84 Rectum
- 85 Common iliac artery
- 86 External anal sphincter
- 87 Levator ani
- 88 Sciatic nerve
- 89 Pudendal nerve
- 90 Piriformis
- 91 Internal spermatic fascia
- 92 Femoral vein
- 93 Femoral artery
- 94 Bulbospongiosus
- 95 Obturator artery
- 96 Perineal nerves
- 97 Inferior anal nerves; Inferior rectal nerves
- 98 Superficial transverse perineal muscle
- 99 Deep transverse perineal muscle
- 100 Ischiocavernosus
- 101 Scrotum
- 102 Dartos fascia; Superficial fascia of scrotum
- 103 (Tendinous arch of levator ani)

- 104 Fundiform ligament of penis
- 105 Obturator internus
- 106 Testicular artery
- 107 Left testicular vein
- 108 Deep inguinal ring
- 109 Anus
- 110 Corpus spongiosum penis
- 111 External urethral orifice; External urinary meatus
- 112 Navicular fossa
- 113 Male urethra
- 114 Corpus cavernosum penis
- 115 Superficial inguinal ring
- 116 External spermatic fascia
- 117 Prostate
- 118 Sacral plexus
- 119 Seminal gland; Seminal vesicle
- 120 Internal iliac vein
- 121 Internal iliac artery
- 122 Internal urethral orifice; Internal urinary meatus
- 123 Rectal ampulla
- 124 Internal pudendal artery
- 125 Inferior gluteal artery
- 126 Superior gluteal artery
- 127 Iliolumbar artery



Deutsch

- 1 5. Lendenwirbel, oberer Gelenkfortsatz
- 2 5. Lendenwirbel, Wirbelkörper
- 3 5. Lendenwirbel, Rippenfortsatz
- 4 Darmbeinkamm; Beckenkamm
- 5 Oberer vorderer Darmbeinstachel
- 6 Darmbeingrube
- 7 Kreuzbein-Darmbein-Gelenk
- 8 Unterer vorderer Darmbeinstachel
- 9 Darmbeinkörper
- 10 Schambeinkörper
- 11 Hüftpfannengrube
- 12 Sitzbeindorn
- 13 Sitzbeinast
- 14 Oberer Schambeinast
- 15 Unterer Schambeinast
- 16 Zwischenschambein-Bandscheibe; Zwischenschambein-Faserknorpel
- 17 Schambeinkamm
- 18 Hüftbeinloch
- 19 Vordere Kreuzbeinlöcher
- 20 Promontorium (Vorsprung der Kreuzbeinbasis)
- 21 Kreuzbeinflügel
- 22 Lenden-Kreuzbein-Gelenk, Bandscheibe
- 23 5. Lendenwirbel, unterer Gelenkfortsatz
- 24 Kreuzbein, oberer Gelenkfortsatz
- 25 Darmbeinflügel
- 26 Innere Kreuzbeinleiste
- 27 Hüftpfannenrand
- 28 Großes Sitzbeinloch
- 29 Sitzbeinhöcker
- 30 2. Steißwirbel
- 31 Kreuzbeinhorn
- 32 Pferdeschweif; Pferdeschwanz
- 33 Hintere Kreuzbeinlöcher
- 34 Oberer hinterer Darmbeinstachel
- 35 5. Lendenwirbel, Dornfortsatz
- 36 Darmbeinrauhigkeit
- 37 2. Kreuzwirbel
- 38 Großer Sitzbeineinschnitt
- 39 Sitzbeinkörper
- 40 Kleiner Sitzbeineinschnitt
- 41 (Hinteres Hüftlochhöckerchen)
- 42 Hüftlochfurche
- 43 Bogenlinie
- 44 Vorderes Längsband
- 45 Darmbein-Lenden-Band
- 46 Vorderes Kreuzbein-Darmbein-Band
- 47 Leistenband
- 48 Kreuzbein-Sitzbeinhöcker-Band
- 49 Kreuzbein-Sitzbeindorn-Band
- 50 Hüftbeinlochmembran
- 51 Rückenband
- 52 Hinteres Kreuzbein-Darmbein-Band
- 53 Äußeres Kreuzbein-Steißbein-Band
- 54 Oberflächliches hinteres Kreuzbein-Steißbein-Band
- 55 Tiefes hinteres Kreuzbein-Steißbein-Band
- 56 Kleines Sitzbeinloch
- 57 Hüftlochkanal
- 58 Darmbein-Schambeinkamm-Bogen
- 59 Pfortenband
- 60 Gefäßpforte
- 61 Muskelpforte
- 62 Bauchaorta; Bauchabschnitt der Hauptschlagader
- 63 Untere Hohlvene
- 64 Lenden-Kreuzbein-Nervenstamm
- 65 Samenleiter
- 66 Äußere Beckenschlagader
- 67 Äußere Beckenvene
- 68 Hodenheber
- 69 Vordere Hodensacknerven
- 70 Penisrückennerv
- 71 Eichel
- 72 Penisrückenschlagader
- 73 Tiefe Penisrückenvene
- 74 Scheidenhaut des Hodens
- 75 Nebenhoden
- 76 Rankengeflecht
- 77 Pyramidenmuskel
- 78 Gerader Bauchmuskel
- 79 Harnblase
- 80 Querverlaufender Bauchmuskel
- 81 Innerer schräger Bauchmuskel
- 82 Äußerer schräger Bauchmuskel
- 83 Harnleiter
- 84 Mastdarm; Enddarm
- 85 Gemeinsame Beckenschlagader
- 86 Äußerer Afterschließmuskel
- 87 Afterheber
- 88 Ischiasnerv
- 89 Schammernv
- 90 Birnenförmiger Muskel
- 91 Innere Samenstranghülle
- 92 Oberschenkelvene
- 93 Oberschenkel Schlagader
- 94 Zwiebel-Schwellkörper-Muskel
- 95 Hüftlochs Schlagader
- 96 Dammnerven
- 97 Untere Afternerven; Untere Mastdarmnerven
- 98 Oberflächlicher querverlaufender Dammmuskel
- 99 Tiefer querverlaufender Dammmuskel
- 100 Sitzbein-Schwellkörper-Muskel
- 101 Hodensack

- 102 Fleischhaut des Hodensacks
- 103 Sehnenbogen des Afterhebers
- 104 Band zwischen der Peniswurzel und der weißen Linie
- 105 Innerer Hüftlochmuskel
- 106 Hodenschlagader
- 107 Linke Hodenvene
- 108 Innerer Leistenring
- 109 After
- 110 Harnröhrenschwellkörper
- 111 Äußere Harnröhrenöffnung
- 112 Kahnförmige Erweiterung der Harnröhre
- 113 Männliche Harnröhre
- 114 Penisschwellkörper
- 115 Äußerer Leistenring
- 116 Äußere Samenstranghülle
- 117 Vorsteherdrüse; Prostata
- 118 Kreuzgeflecht
- 119 Bläschendrüse
- 120 Innere Beckenvene
- 121 Innere Beckenschlagader
- 122 Innere Harnröhrenöffnung
- 123 Mastdarmampulle
- 124 Innere Schamslagader
- 125 Untere Gesäßschlagader
- 126 Obere Gesäßschlagader
- 127 Darmbein-Lenden-Schlagader



Español

- 1 5ª vértebra lumbar (L 5), proceso articular
- 2 5ª vértebra lumbar (L 5), cuerpo de la vértebra
- 3 5ª vértebra lumbar (L 5), proceso costal
- 4 Cresta ilíaca
- 5 Espina ilíaca anterior superior
- 6 Fosa ilíaca
- 7 Articulación sacroilíaca
- 8 Espina ilíaca antero inferior
- 9 Cuerpo óseo del íleo
- 10 Pubis
- 11 Acetábulo
- 12 Espina isquiática
- 13 Isquiión
- 14 Rama superior del pubis
- 15 Rama inferior del pubis
- 16 Disco interpúbico
- 17 Tubérculo del pubis
- 18 Agujero obturador
- 19 Agujero sacral ventral
- 20 Promontorio
- 21 Ala del sacro
- 22 Articulación lumbo-sacral; disco intervertebral.
- 23 Vértebra lumbar (L 5) proceso articular superior
- 24 Sacro; proceso articular superior
- 25 Ala ósea del íleo
- 26 Cresta sacral intermedia
- 27 Limbo acetabular
- 28 Agujero ciático mayor
- 29 Tuberosidad isquiática
- 30 2ª vértebra del coxis
- 31 Vértice del sacro
- 32 Cauda equina
- 33 Agujero sacral dorsal
- 34 Espina ilíaca posterior
- 35 Vértebra lumbar (L 5) proceso espinoso
- 36 Tuberosidad ilíaca
- 37 2ª vértebra del sacro
- 38 Incisura isquiática mayor
- 39 Cuerpo del Isquiión
- 40 Incisura isquiática menor
- 41 Tubérculo obturador posterior
- 42 Surco obturador
- 43 Línea arqueada
- 44 Ligamento longitudinal anterior
- 45 Ligamento ileolumbar
- 46 Ligamento sacroilíaco anterior
- 47 Ligamento inguinal
- 48 Ligamento sacrotuberal
- 49 Ligamento sacroespinal
- 50 Membrana obturadora
- 51 Ligamento supraespinal
- 52 Ligamento sacroilíaco posterior
- 53 Ligamento sacrocoxigeo lateral
- 54 Ligamento sacrocoxigeo dorsal superficial
- 55 Ligamento sacrocoxigeo posterior profundo
- 56 Foramen ciático menor
- 57 Canal obturador
- 58 Arco ileopectíneo
- 59 Ligamento lacunar
- 60 Lacuna vasorum
- 61 Lacuna muscular
- 62 Aorta abdominal
- 63 Vena cava inferior
- 64 Tronco lumbosacral
- 65 Conductos deferentes
- 66 Arteria ilíaca externa
- 67 Vena ilíaca externa
- 68 M. Cremáster
- 69 Nervios escrotales anteriores
- 70 Nervios dorsales del pene
- 71 Glande
- 72 Arteria dorsal del pene
- 73 Vena dorsal profunda del pene
- 74 Tunica vaginal del testículo
- 75 Epidídimo
- 76 Plexo pampiniforme
- 77 Músculo piramidal
- 78 Músculo abdominal recto
- 79 Vejiga urinaria
- 80 Músculo abdominal transverso
- 81 Músculo abdominal oblicuo interno
- 82 Músculo abdominal oblicuo externo
- 83 Uréter
- 84 Recto
- 85 Arteria ilíaca común
- 86 Esfínter anal externo
- 87 Músculo elevador del ano
- 88 Nervio ciático
- 89 Nervio pudendo
- 90 Músculo piriforme
- 91 Fascia espermática interna
- 92 Vena femoral
- 93 Arteria femoral
- 94 Músculo bulboesponjoso
- 95 Arteria obturatoria
- 96 Nervios del perineo
- 97 Nervios anales inferiores; nervios rectales inferiores
- 98 Músculo transverso superficial del perineo
- 99 Músculo transverso profundo del perineo
- 100 Músculo isquiocavernoso
- 101 Escroto
- 102 Túnica del escroto


- 103 Arco tendinoso del m. elevador el ano
- 104 Ligamento fundiforme del pene
- 105 Músculo obturador interno
- 106 Arteria testicular
- 107 Vena testicular izquierda
- 108 Anillo inguinal profundo
- 109 Ano
- 110 Cuerpo esponjoso del pene
- 111 Orificio externo de la uretra
- 112 Fosa navicular de la uretra
- 113 Uretra masculina
- 114 Cuerpo cavernoso del pene
- 115 Anillo inguinal superficial
- 116 Fascia espermática externa
- 117 Próstata
- 118 Plexo sacral
- 119 Glándula seminal ó Vesícula seminal;
- 120 Vena ilíaca interna
- 121 Arteria ilíaca interna
- 122 Orificio interno de la uretra
- 123 Ampolla del recto
- 124 Arteria pudenda interna
- 125 Arteria inferior del glúteo
- 126 Arteria superior del glúteo
- 127 Arteria ileo-lumbar



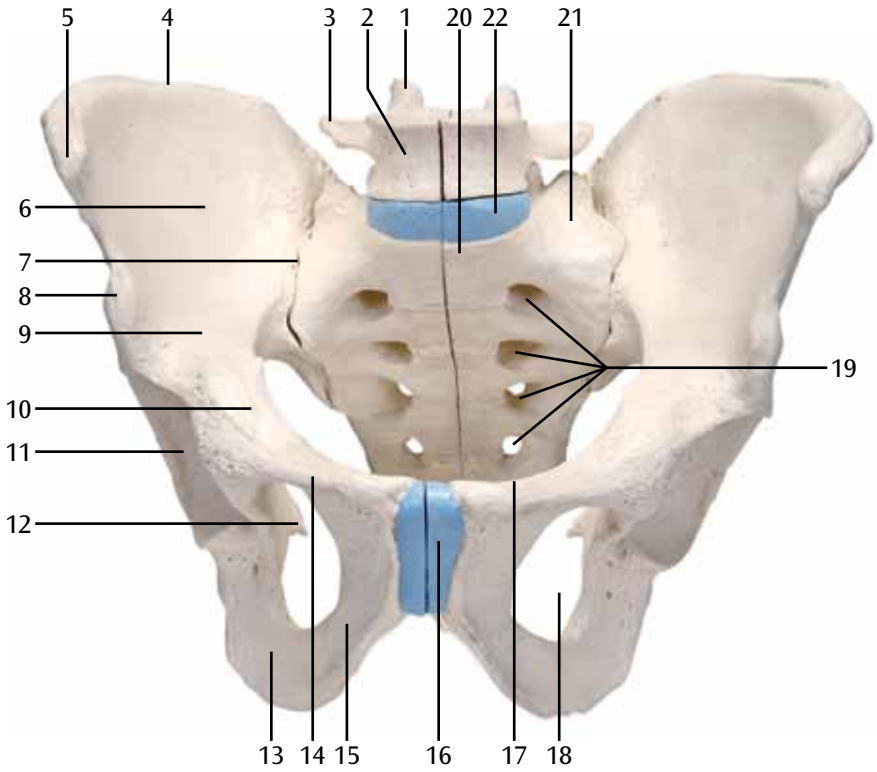
Français

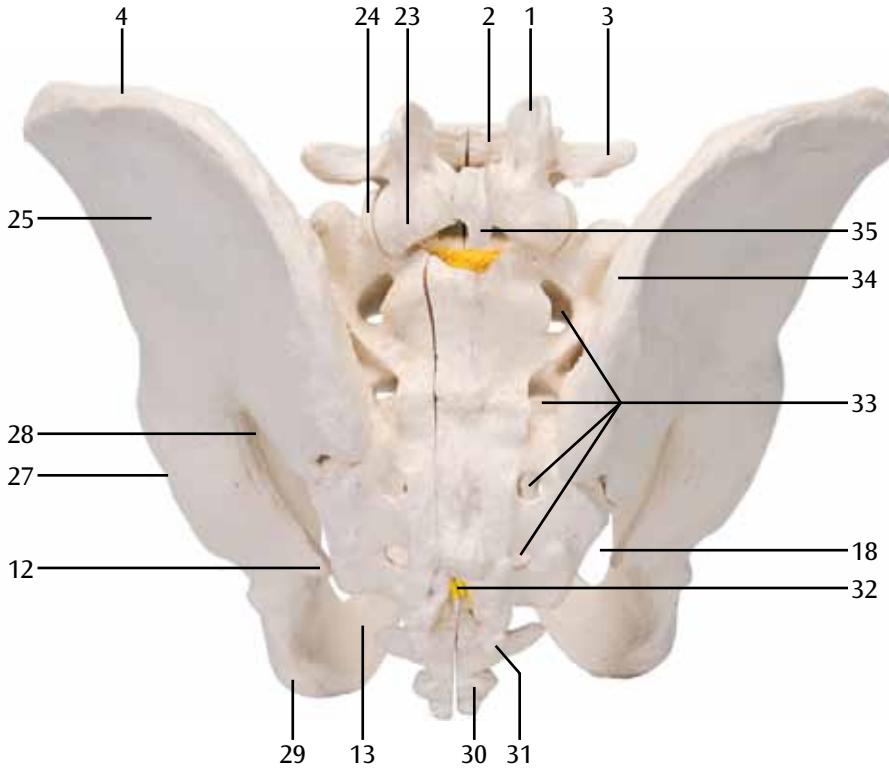
- 1 5. Vertèbre lombaire, processus articulaire supérieur
- 2 5. Vertèbre lombaire, corps vertébral
- 3 5. Vertèbre lombaire, processus costal
- 4 Crête iliaque ; bord supérieur de l'os du bassin
- 5 Epine iliaque antéro-supérieure
- 6 Fosse iliaque
- 7 Articulation sacro-iliaque
- 8 Epine iliaque antéro-inférieure
- 9 Ilium - partie supérieure de l'os iliaque
- 10 Corps du pubis
- 11 Fosse acétabulaire
- 12 Epine sciatique (ou épine ischiatique)
- 13 Os ischium
- 14 Ramus supérieur pubien
- 15 Ramus inférieur pubien
- 16 Disque interpubien - fibrocartilage
- 17 Crête pubienne
- 18 Trou de l'os iliaque
- 19 Trous (foramen) sacrés antérieurs
- 20 Promontoire (saillie de la base du sacrum)
- 21 Aile du sacrum
- 22 Ligament vertébral commun antérieur
- 23 5. Vertèbre lombaire, processus articulaire inférieur
- 24 Sacrum, processus articulaire supérieur
- 25 Aile iliaque
- 26 Crête sacrée intermédiaire
- 27 Bord de l'acétabulum (à la jonction de l'ilium, de l'ischium et du pubis)
- 28 Gros trou ischiatique
- 29 Tubérosité ischiatique
- 30 2. Vertèbre du coccyx
- 31 Corne du sacrum
- 32 Syndrome de la queue de cheval
- 33 Trous sacrés postérieurs
- 34 Epine iliaque postéro-supérieure
- 35 5. Vertèbre, processus épineux
- 36 Rugosité ischiatique
- 37 2. Vertèbre sacrée
- 38 Incision ischiale
- 39 Corps de l'ischium
- 40 Encoche sciatique
- 41 (Tubérosité postérieure du trou inguinal)
- 42 Sillon inguinal
- 43 Ligne arquée
- 44 Ligament longitudinal antérieur
- 45 Ligament ilio-lombaire
- 46 Ligament sacro-iliaque antérieur
- 47 Ligament inguinal
- 48 Ligament du sacrum-tubérosité ischiatique
- 49 Ligament du sacrum-épine ischiatique
- 50 Membrane obturatrice
- 51 Ligament dorsal
- 52 Ligament sacrum iliaque postérieur
- 53 Ligament sacrum-sciatique extérieur
- 54 Ligament sacrum-sciatique superficiel postérieur
- 55 Ligament sacrum-sciatique profond postérieur
- 56 Petit trou ischiatique
- 57 Canal inguinal
- 58 Arc ischio-pubien
- 59 Ligament lacunaire
- 60 Lacune vasculaire
- 61 Lacune musculaire
- 62 Aorte abdominale
- 63 Veine cave inférieure (VCI)
- 64 Tronc nerveux sacro-lombaire
- 65 Conduit déférent
- 66 Artère iliaque externe
- 67 Veine iliaque externe
- 68 Muscle crémastérien
- 69 Nerfs scrotaux antérieurs
- 70 Nerf dorsal du pénis
- 71 Glans pénis
- 72 Artère dorsale du pénis
- 73 Veine dorsale profonde du pénis
- 74 Tunique des testicules
- 75 Epididyme
- 76 Plexus pampiniforme
- 77 Muscle pyramidal (ou muscle piriforme)
- 78 Muscle droit de l'abdomen (ancien muscle grand droit)
- 79 Vessie urinaire
- 80 Muscle transverse de l'abdomen
- 81 Muscle oblique interne de l'abdomen
- 82 Muscle oblique externe de l'abdomen
- 83 Uretère
- 84 Rectum
- 85 Artère iliaque commune
- 86 Muscle sphincter anal externe
- 87 Muscle élévateur de l'anus
- 88 Nerf sciatique
- 89 Nerf pudendal
- 90 Muscle piriforme
- 91 Enveloppe interne du cordon spermatique
- 92 Veine fémorale
- 93 Artère fémorale
- 94 Tissu érectile en forme d'oignon
- 95 Artère du trou inguinal
- 96 Nerfs périnéaux
- 97 Nerf rectal inférieur (nerf anal) ; nerf rectal inférieur
- 98 Muscle transverse perineal

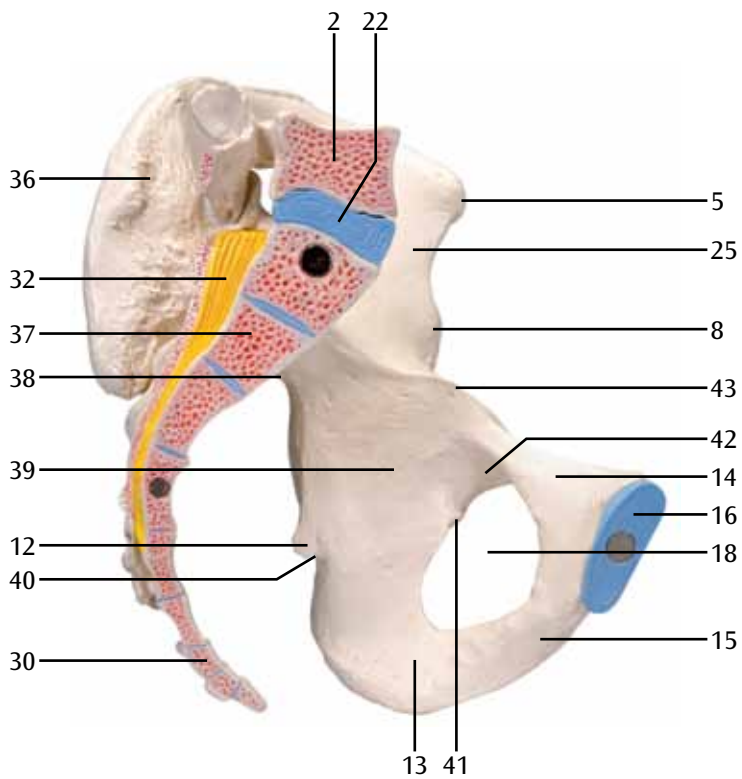
- 99 Muscle périnéal transverse profond
- 100 Muscle ischio-caverneux
- 101 Scrotum (ou les bourses)
- 102 Muscle dartos / muscle paucier du scrotum)
- 103 Arc tendineux du muscle releveur de l'anus
- 104 Ligament fundiform du pénis
- 105 Muscle obturateur interne
- 106 Artère testiculaire
- 107 Veine testiculaire gauche
- 108 Anneau inguinal interne
- 109 Anus
- 110 Corps spongieux du penis
- 111 Orifice urétral extern
- 112 Fosse urétrale naviculaire
- 113 Urètre masculin
- 114 Corps caverneux du pénis
- 115 Anneau inguinal superficiel externe
- 116 Enveloppe externe du cordon spermatique
- 117 Prostate
- 118 Plexus sacral (anciennement plexus sacré)
- 119 Vésicule séminale
- 120 Veine iliaque interne
- 121 Artère iliaque interne
- 122 Orifice interne urétrale
- 123 Ampoule rectale
- 124 Artère pudendale interne
- 125 Artère glutéale inférieure
- 126 Artère glutéale supérieure
- 127 Artère iliolumbalis

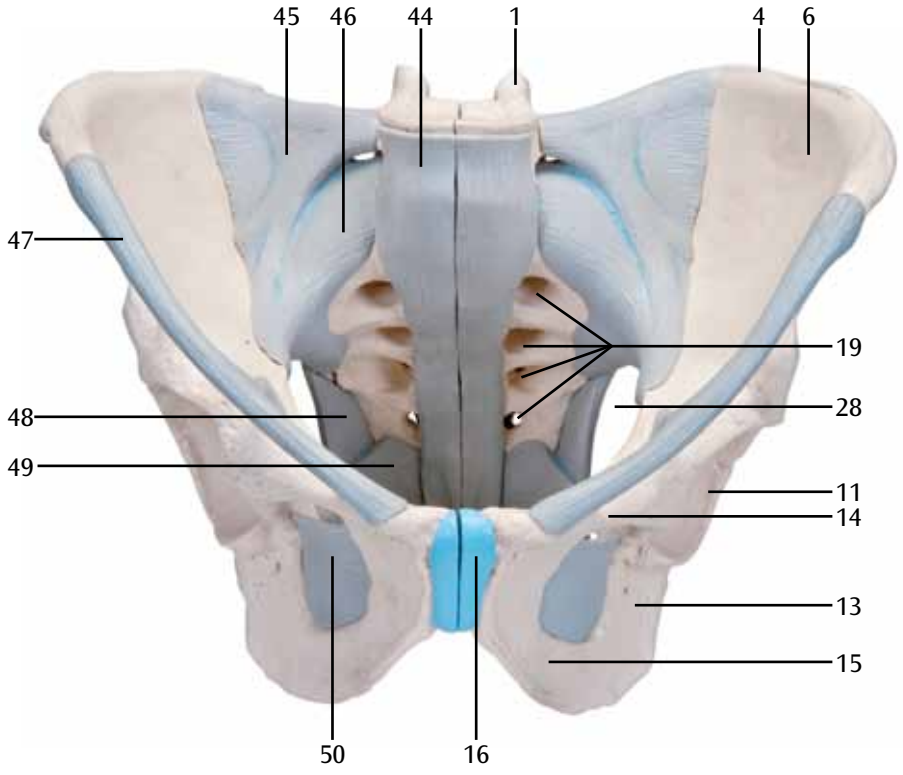


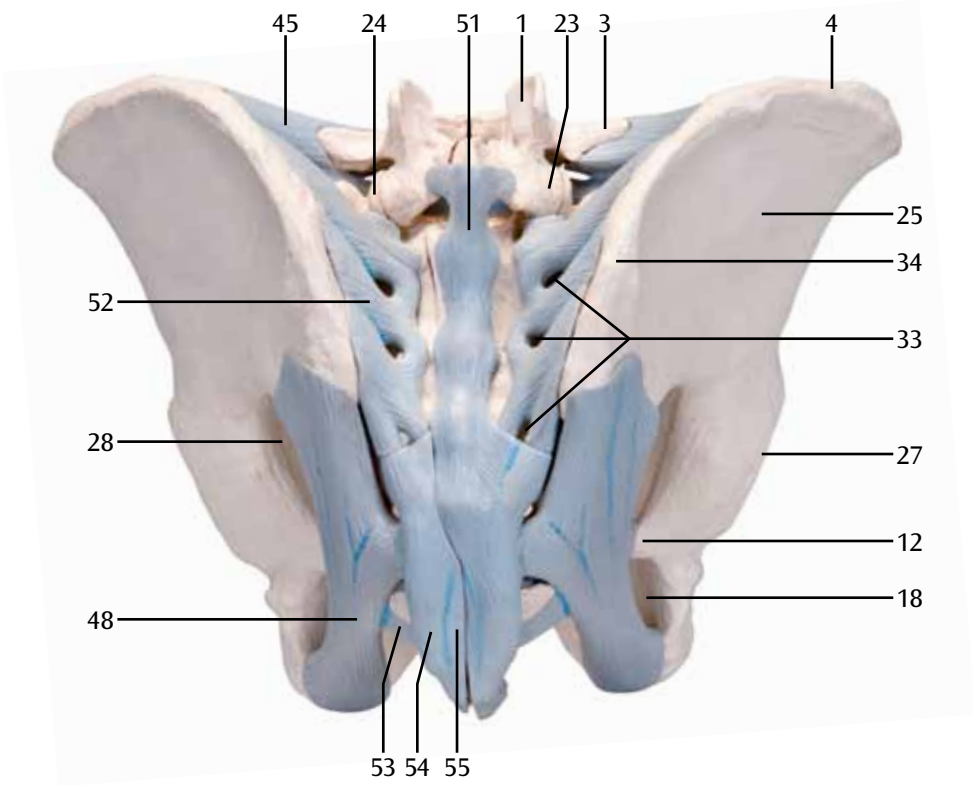


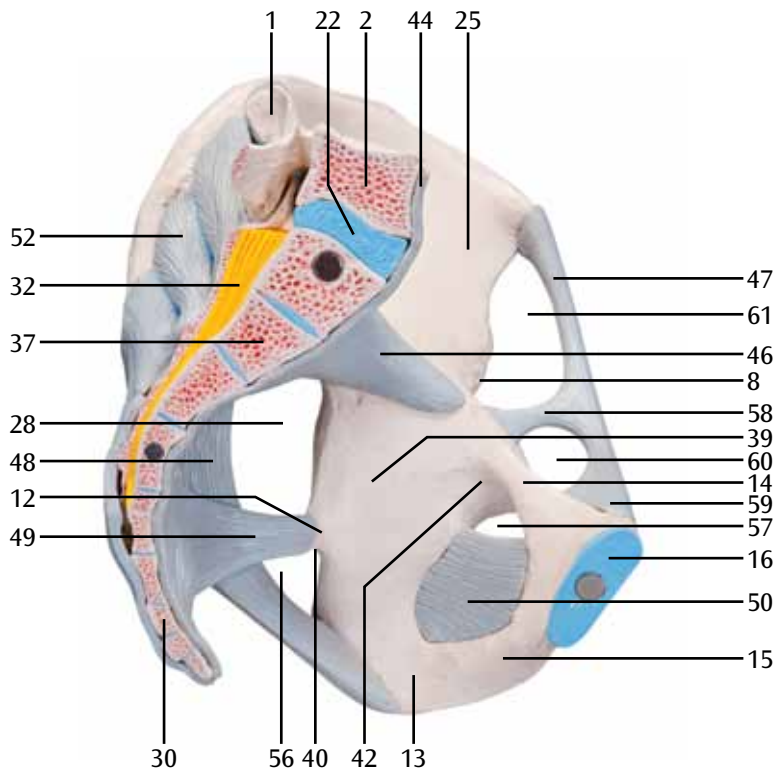


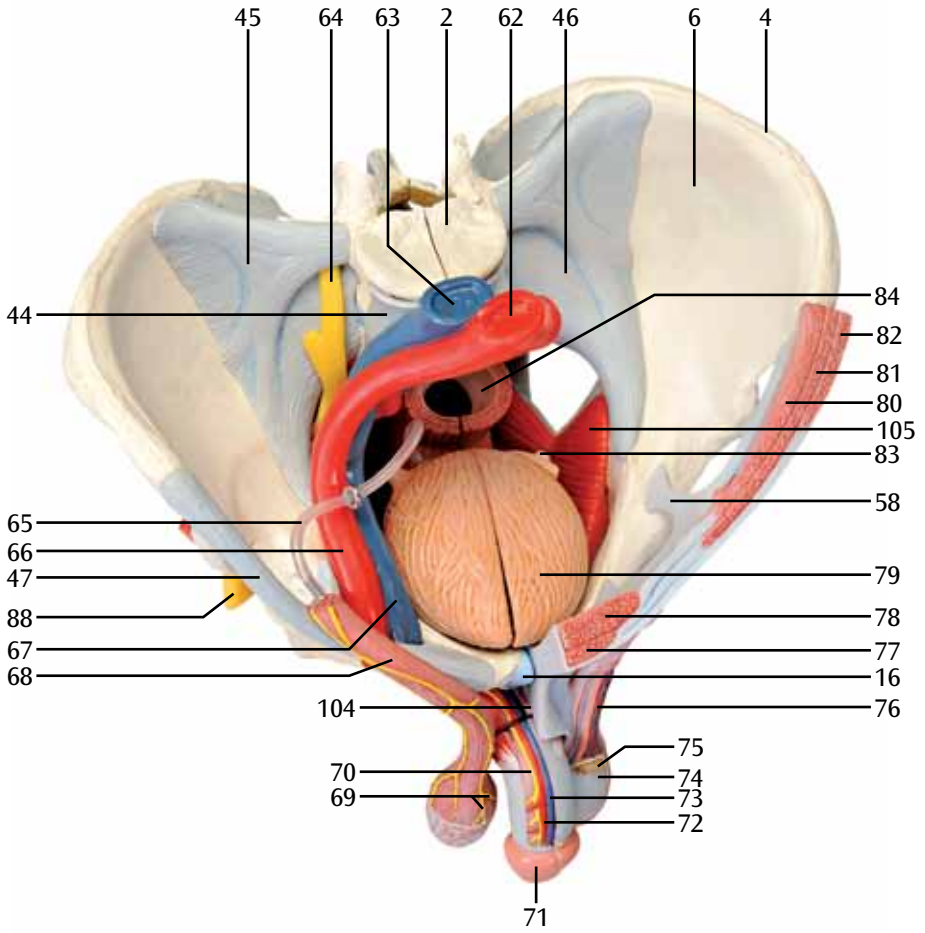


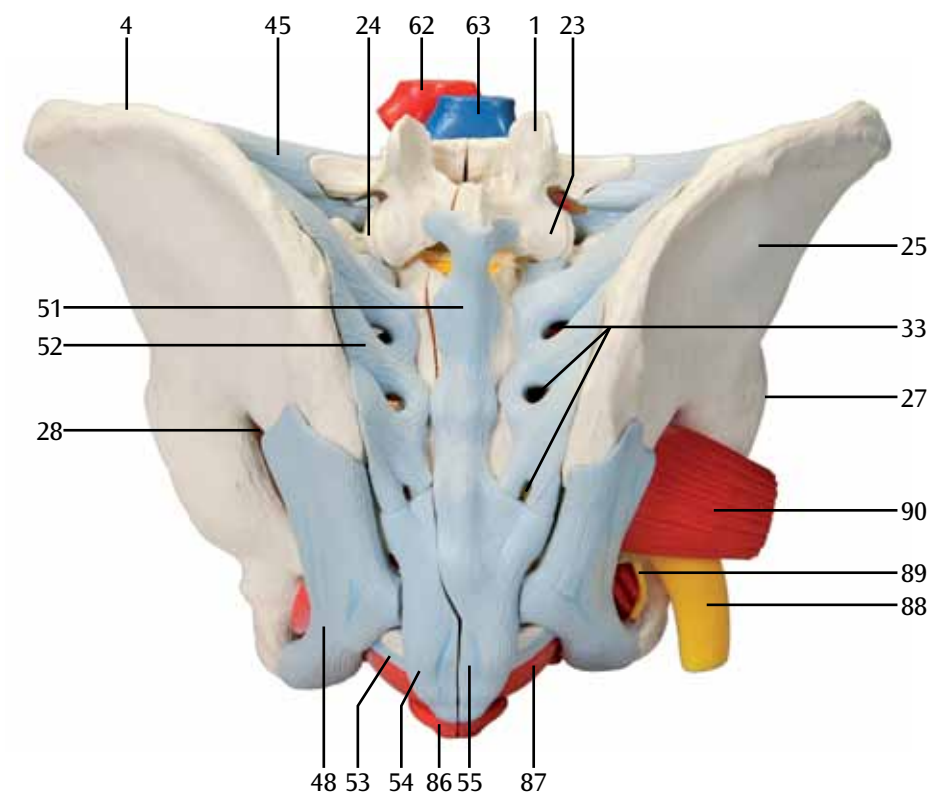


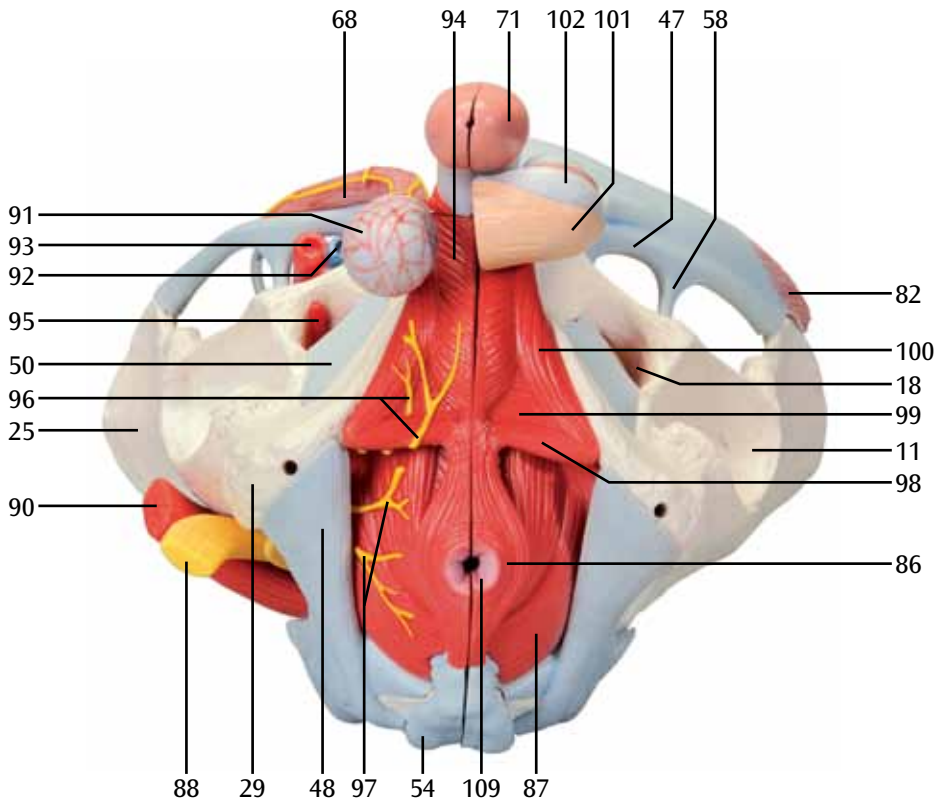


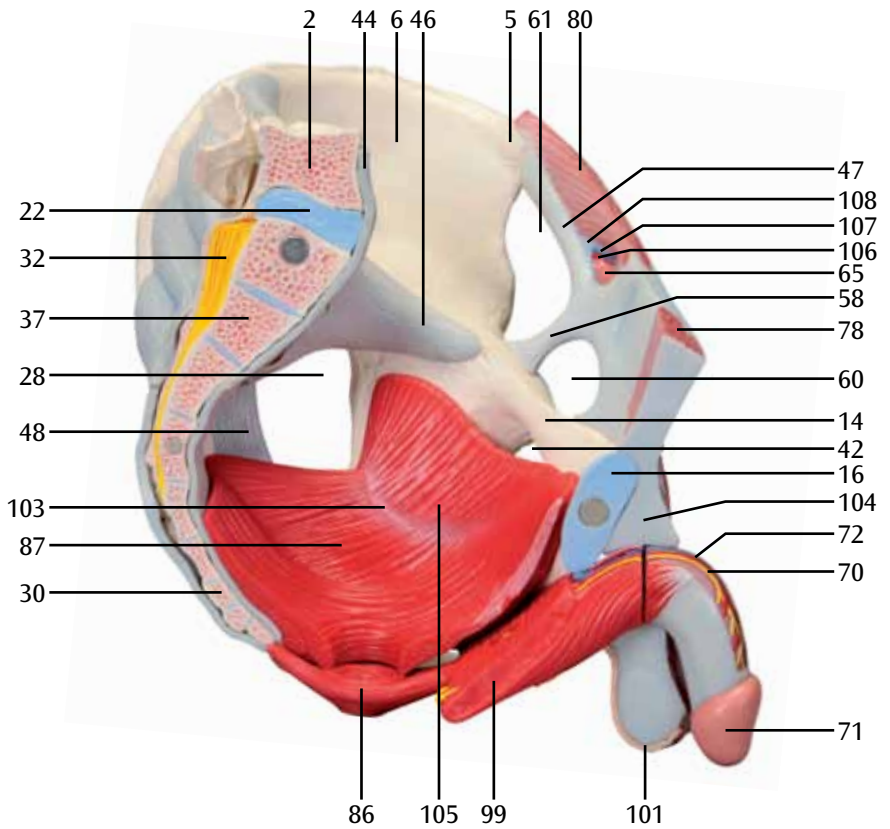


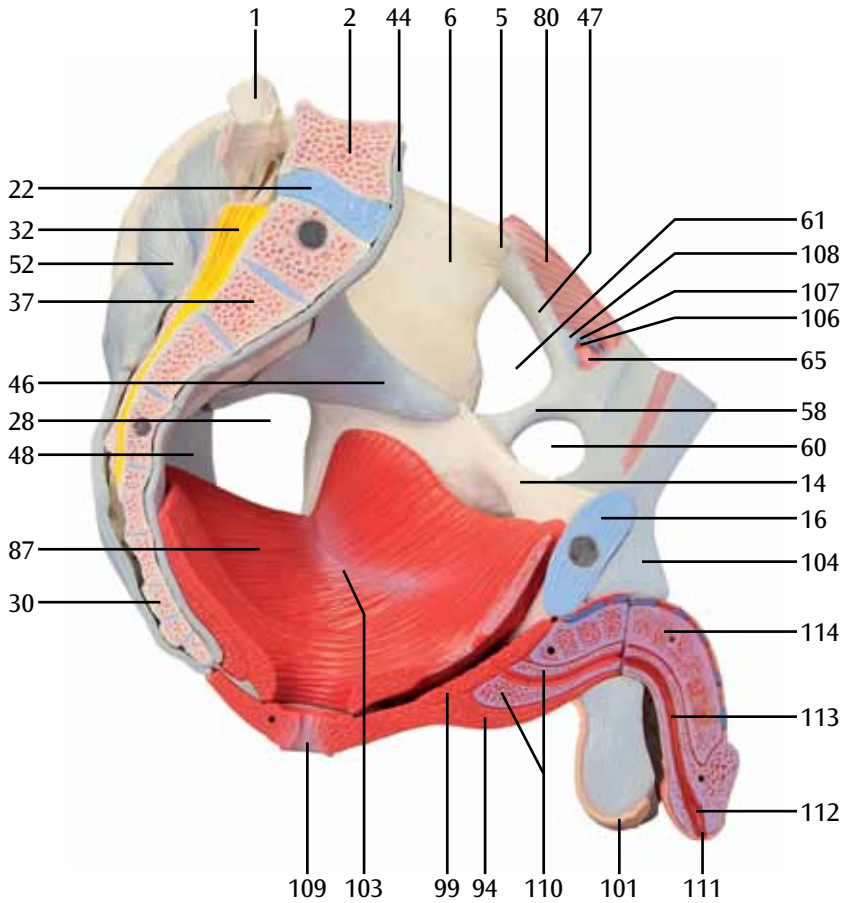


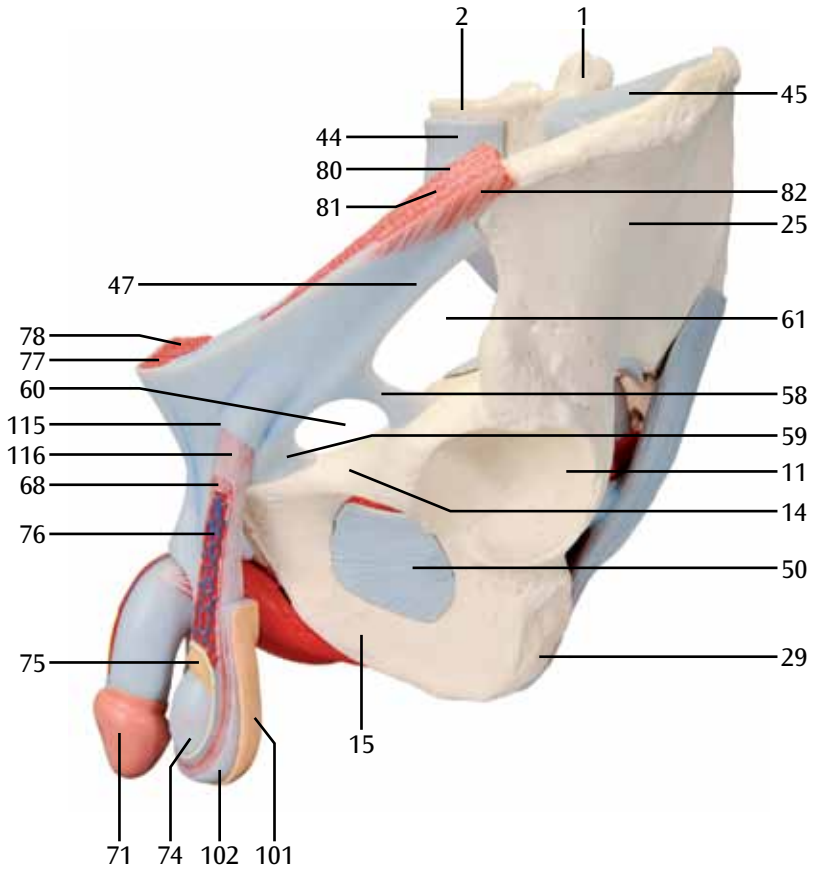


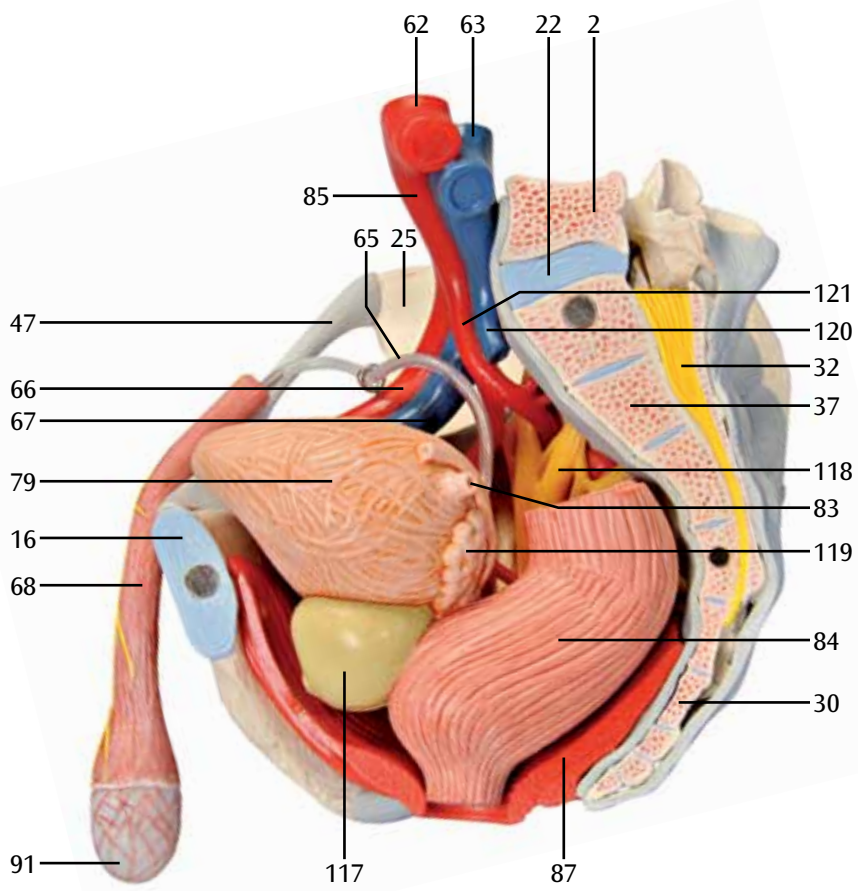


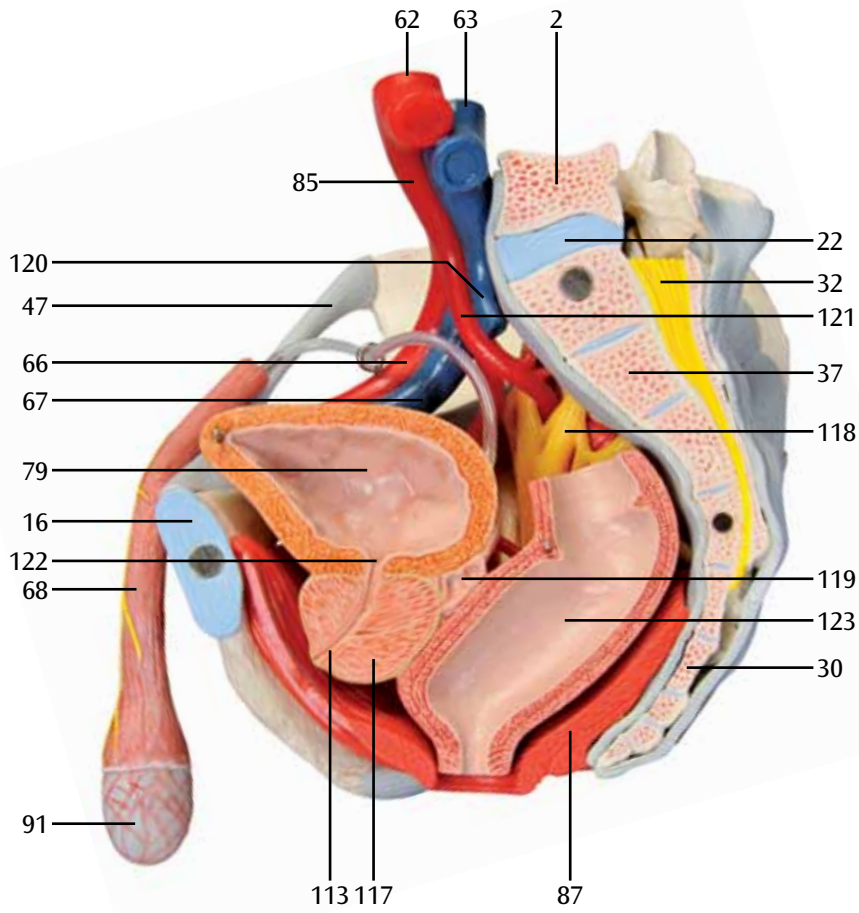


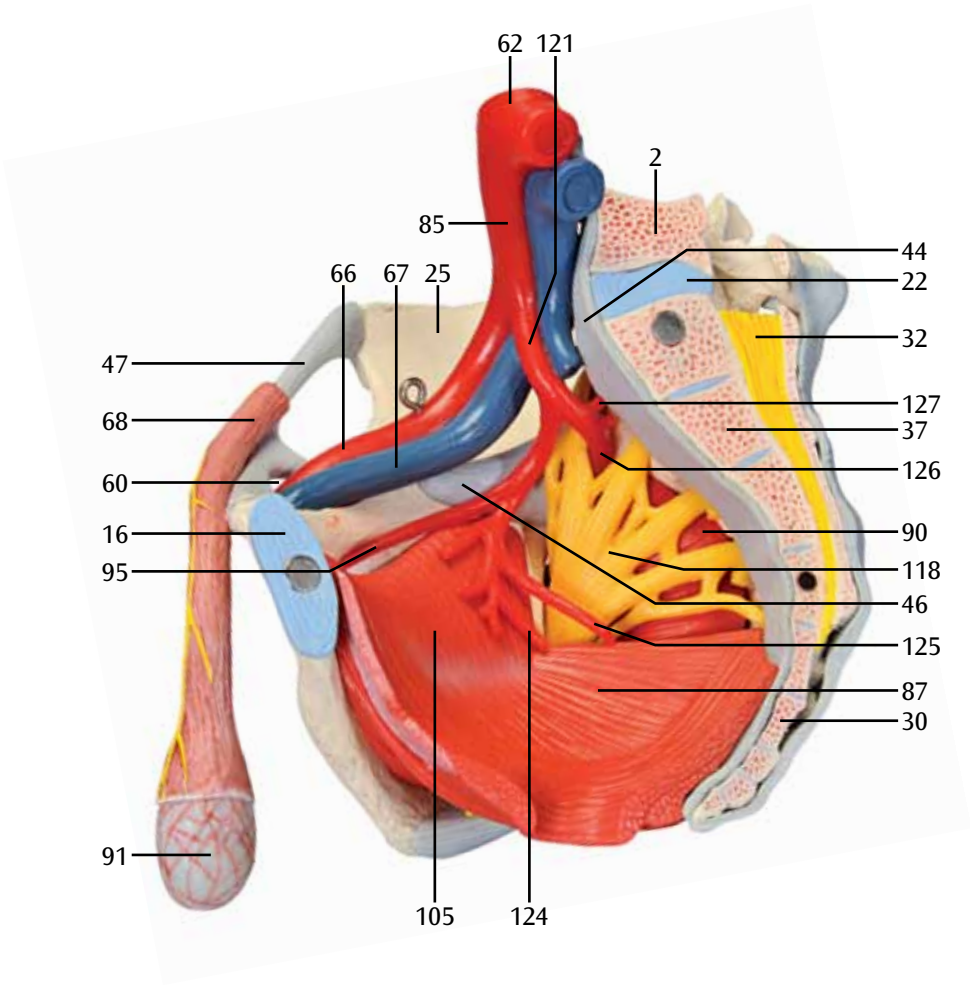












Português

- 1 Quinta vértebra lombar, processo articular superior
- 2 Quinta vértebra lombar, corpo vertebral
- 3 Quinta vértebra lombar, processo costal
- 4 Crista ilíaca
- 5 Espinha ilíaca ântero-superior
- 6 Fossa ilíaca
- 7 Articulação sacro-ilíaca
- 8 Espinha ilíaca ântero-inferior
- 9 Corpo do ílio
- 10 Corpo do púbis
- 11 Fossa do acetábulo
- 12 Espinha isquiática
- 13 Ramo do ísquio
- 14 Ramo superior do púbis
- 15 Ramo inferior do púbis
- 16 Disco interpúbico; fibrocartilagem interpúbica
- 17 Linha pectínea do púbis
- 18 Forame obturado
- 19 Forame sacral anterior
- 20 Promontório
- 21 Asa do sacro
- 22 Articulação lombossacra, disco intervertebral
- 23 Quinta vértebra lombar, processo articular inferior
- 24 Sacro, processo articular superior
- 25 Asa do ílio
- 26 Crista sacral intermédia
- 27 Margem do acetábulo
- 28 Forame isquiático maior
- 29 Tuberosidade isquiática
- 30 Segunda vértebra coccígea
- 31 Corno sacral
- 32 Cauda equina
- 33 Forame sacral posterior
- 34 Espinha ilíaca póstero-superior
- 35 Quinta vértebra lombar, processo espinhoso
- 36 Tuberosidade ilíaca
- 37 Segunda vértebra sacral
- 38 Incisura isquiática maior
- 39 Corpo do ísquio
- 40 Incisura isquiática menor
- 41 (Tubérculo obturatório posterior)
- 42 Sulco obturatório
- 43 Linha arqueada
- 44 Ligamento longitudinal anterior
- 45 Ligamento iliolumbar
- 46 Ligamento sacroilíaco anterior
- 47 Ligamento inguinal
- 48 Ligamento sacrotuberal
- 49 Ligamento sacroespinhal
- 50 Membrana obturatória
- 51 Ligamento supraespinhal
- 52 Ligamento sacroilíaco posterior
- 53 Ligamento sacrococcígeo lateral
- 54 Ligamento sacrococcígeo posterior superficial
- 55 Ligamento sacrococcígeo posterior profundo
- 56 Forame isquiático menor
- 57 Canal obturatório
- 58 Arco iliopectíneo
- 59 Ligamento lacunar
- 60 Lacuna vascular
- 61 Lacuna muscular
- 62 Parte abdominal da aorta; aorta abdominal
- 63 Veia cava inferior
- 64 Tronco lombossacral
- 65 Ducto deferente
- 66 Artéria ilíaca externa
- 67 Veia ilíaca externa
- 68 Músculo cremaster
- 69 Nervos escrotais anteriores
- 70 Nervo dorsal do pênis
- 71 Glande peniana
- 72 Artéria dorsal do pênis
- 73 Veia dorsal profunda do pênis
- 74 Túnica vaginal
- 75 Epidídimo
- 76 Plexo pampiniforme
- 77 Músculo piramidal
- 78 Músculo reto do abdómen
- 79 Bexiga urinária
- 80 Músculo transverso do abdómen
- 81 Músculo oblíquo interno do abdómen
- 82 Músculo oblíquo externo do abdómen
- 83 Ureter
- 84 Reto
- 85 Artéria ilíaca comum
- 86 Esfíncter externo do ânus
- 87 Músculo elevador do ânus
- 88 Nervo isquiático
- 89 Nervo pudendo
- 90 Músculo piriforme
- 91 Fáschia espermática interna
- 92 Veia femoral
- 93 Artéria femoral
- 94 Músculo bulboesponjoso
- 95 Artéria obturatória
- 96 Nervos perineais
- 97 Nervos anais inferiores; nervos retais inferiores
- 98 Músculo transverso perineal superficial
- 99 Músculo transverso perineal profundo
- 100 Músculo isquiocavernoso
- 101 Escroto
- 102 Túnica dartos

- 103 Arco tendíneo do músculo elevador do ânus
- 104 Ligamento fundiforme do pênis
- 105 Músculo obturador interno
- 106 Artéria testicular
- 107 Veia testicular esquerda
- 108 Anel inguinal profundo
- 109 Ânus
- 110 Corpo esponjoso do pênis
- 111 Orifício externo da uretra
- 112 Fossa navicular da uretra
- 113 Uretra masculina
- 114 Corpo cavernoso do pênis
- 115 Anel inguinal superficial
- 116 Fâscia espermática externa
- 117 Próstata
- 118 Plexo sacral
- 119 Vesícula seminal
- 120 Veia ilíaca interna
- 121 Artéria ilíaca interna
- 122 Orifício interno da uretra
- 123 Ampola retal
- 124 Artéria pudenda interna
- 125 Artéria glútea inferior
- 126 Artéria glútea superior
- 127 Artéria iliolumbar




Italiano

- 1 V vertebra lombare, processo articolare superiore
- 2 V vertebra lombare, corpo vertebrale
- 3 V vertebra lombare, processo trasverso
- 4 Cresta iliaca
- 5 Spina iliaca antero-superiore
- 6 Fossa iliaca
- 7 Articolazione sacro-iliaca
- 8 Spina iliaca antero-inferiore
- 9 Corpo dell'ileo
- 10 Corpo del pube
- 11 Fossa dell'acetabolo
- 12 Spina dell'ischio
- 13 Ramo dell'ischio
- 14 Ramo superiore del pube
- 15 Ramo inferiore del pube
- 16 Disco interpubico, fibrocartilagine interpubica
- 17 Pecten del pube
- 18 Forame otturatorio
- 19 Fori sacrali anteriori
- 20 Promontorio
- 21 Ala dell'osso sacro
- 22 Articolazione lombosacrale, disco
- 23 V vertebra lombare, processo articolare inferiore
- 24 Osso sacro, processo articolare superiore
- 25 Ala iliaca
- 26 Cresta sacrale media
- 27 Margine dell'acetabolo
- 28 Grande foro ischiatico
- 29 Tuberosità ischiatica
- 30 Il vertebra coccigea
- 31 Corno sacrale
- 32 Cauda equina
- 33 Fori sacrali posteriori
- 34 Spina iliaca postero-superiore
- 35 V vertebra lombare, processo spinoso
- 36 Tuberosità iliaca
- 37 Il vertebra sacrale
- 38 Grande incisura ischiatica
- 39 Corpo dell'ischio
- 40 Piccola incisura ischiatica (Tubercolo otturatorio posteriore)
- 42 Solco otturatorio
- 43 Linea arcuata
- 44 Legamento longitudinale anteriore
- 45 Legamento ileo-lombare
- 46 Legamento sacro-iliaco anteriore
- 47 Legamento inguinale
- 48 Legamento sacro-tuberoso
- 49 Legamento sacro-spinoso
- 50 Membrana otturatoria
- 51 Legamento sopraspinoso
- 52 Legamento sacro-iliaco posteriore
- 53 Legamenti sacro-coccigeo laterale
- 54 Legamento sacro-coccigeo posteriore superficiale
- 55 Legamento sacro-coccigeo posteriore profondo
- 56 Piccolo foro ischiatico
- 57 Canale otturatorio
- 58 Arco ileopettineo
- 59 Legamento lacunare
- 60 Lacuna vascolare
- 61 Lacuna muscolare
- 62 Sezione addominale dell'aorta (aorta addominale)
- 63 Vena cava inferiore
- 64 Tronco lombosacrale
- 65 Dotto deferente
- 66 Arteria iliaca esterna
- 67 Vena iliaca esterna
- 68 Muscolo cremastere
- 69 Nervi scrotali anteriori
- 70 Nervo dorsale del pene
- 71 Glande
- 72 Arteria dorsale del pene
- 73 Vena dorsale profonda del pene
- 74 Tunica vaginale del testicolo
- 75 Epididimo
- 76 Plesso pampiniforme
- 77 Muscolo piramidale
- 78 Muscolo retto dell'addome
- 79 Vescica
- 80 Muscolo trasverso dell'addome
- 81 Muscolo addominale obliquo interno
- 82 Muscolo addominale obliquo esterno
- 83 Uretere
- 84 Retto
- 85 Arteria iliaca comune
- 86 Sfintere anale esterno
- 87 Muscolo elevatore dell'ano
- 88 Nervo ischiatico
- 89 Nervo pudendo
- 90 Muscolo piriforme
- 91 Fascia spermatica interna
- 92 Vena femorale
- 93 Arteria femorale
- 94 Muscolo bulbospongioso
- 95 Arteria otturatoria
- 96 Nervi perineali
- 97 Nervi anali inferiori, nervi rettali inferiori
- 98 Muscolo trasverso superficiale del perineo
- 99 Muscolo trasverso profondo del perineo
- 100 Muscolo ischiocavernoso

- 101 Scroto
- 102 Fascia di Dartos
- 103 Arco tendineo del muscolo elevatore dell'ano
- 104 Legamento fundiforme del pene
- 105 Muscolo otturatore interno
- 106 Arteria testicolare
- 107 Vena testicolare sinistra
- 108 Anello inguinale profondo
- 109 Ano
- 110 Corpo cavernoso dell'uretra
- 111 Ostio esterno dell'uretra
- 112 Fossa navicolare dell'uretra
- 113 Uretra maschile
- 114 Corpo cavernoso del pene
- 115 Anello inguinale superficiale
- 116 Fascia spermatica esterna
- 117 Prostata
- 118 Plesso sacrale
- 119 Ghiandola vescicolare
- 120 Vena iliaca interna
- 121 Arteria iliaca interna
- 122 Ostio interno dell'uretra
- 123 Ampolla rettale
- 124 Arteria pudenda interna
- 125 Arteria glutea inferiore
- 126 Arteria glutea superiore
- 127 Arteria ileolombare



- 
- 1 腰椎 [L5], 上関節突起
 - 2 腰椎 [L5], 椎体
 - 3 腰椎 [L5], 肋骨突起
 - 4 腸骨稜
 - 5 上前腸骨棘
 - 6 腸骨窩
 - 7 仙腸関節
 - 8 下前腸骨棘
 - 9 腸骨体
 - 10 恥骨体
 - 11 寛骨臼窩
 - 12 坐骨棘
 - 13 坐骨枝
 - 14 恥骨上枝
 - 15 恥骨下枝
 - 16 恥骨間円板
 - 17 恥骨くし, 恥骨筋線
 - 18 閉鎖孔
 - 19 前仙骨孔
 - 20 仙骨岬
 - 21 仙骨翼
 - 22 腰仙関節, 椎間板
 - 23 腰椎 [L5], 下関節突起
 - 24 仙骨, 上関節突起
 - 25 腸骨翼
 - 26 中間仙骨稜
 - 27 寛骨臼縁
 - 28 大坐骨孔
 - 29 坐骨結節
 - 30 尾椎 [C2]
 - 31 仙骨角
 - 32 馬尾
 - 33 後仙骨孔
 - 34 上後腸骨棘
 - 35 腰椎 [L5], 棘突起
 - 36 腸骨粗面
 - 37 仙椎 [S2]
 - 38 大坐骨切痕
 - 39 坐骨体
 - 40 小坐骨切痕
 - 41 後閉鎖結節
 - 42 閉鎖溝
 - 43 弓状線
 - 44 前縦靱帯
 - 45 腸腰靱帯
 - 46 前仙腸靱帯
 - 47 鼠径靱帯
 - 48 仙結節靱帯
 - 49 仙棘靱帯
 - 50 閉鎖膜
 - 51 棘上靱帯
 - 52 後仙腸靱帯
 - 53 外側仙尾靱帯
 - 54 浅後仙尾靱帯
 - 55 深後仙尾靱帯
 - 56 小坐骨孔
 - 57 閉鎖管
 - 58 腸恥筋膜弓
 - 59 裂孔靱帯
 - 60 脈管性間隙
 - 61 筋裂孔
 - 62 腹部大動脈
 - 63 下大静脈
 - 64 腰仙骨神経幹
 - 65 精管
 - 66 外腸骨動脈
 - 67 外腸骨静脈
 - 68 拳拳筋
 - 69 前陰囊神経
 - 70 陰茎背神経
 - 71 陰茎龜頭
 - 72 陰茎背動脈
 - 73 深陰茎背静脈
 - 74 精巢鞘膜
 - 75 精巢上体 (副睾丸)
 - 76 つる状静脈叢
 - 77 錐体筋
 - 78 腹直筋
 - 79 膀胱
 - 80 腹横筋
 - 81 内腹斜筋
 - 82 外腹斜筋
 - 83 尿管
 - 84 直腸
 - 85 総腸骨動脈
 - 86 外肛門括約筋
 - 87 肛門拳筋
 - 88 坐骨神経
 - 89 陰部神経
 - 90 梨状筋
 - 91 内精筋膜
 - 92 大腿静脈
 - 93 大腿動脈
 - 94 球海绵体筋
 - 95 閉鎖動脈
 - 96 会陰神経
 - 97 下肛門神経 (下直腸神経)
 - 98 浅会陰横筋
 - 99 深会陰横筋
 - 100 坐骨海绵体筋
 - 101 陰囊
 - 102 肉様膜
 - 103 肛門拳筋腱弓
 - 104 陰茎わな靱帯
 - 105 内閉鎖筋
 - 106 精巢動脈

男性骨盤モデル

日本語

- 107 左精巣静脈
- 108 深鼠径輪
- 109 肛門
- 110 尿道海綿体
- 111 外尿道口
- 112 舟状窩
- 113 男性尿道
- 114 陰茎海綿体
- 115 浅鼠径輪
- 116 外精筋膜
- 117 前立腺
- 118 仙骨神経叢
- 119 精囊
- 120 内腸骨静脈
- 121 内腸骨動脈
- 122 内尿道口
- 123 直腸膨大部
- 124 内陰部動脈
- 125 下殿動脈
- 126 上殿動脈
- 127 腸腰動脈



- | | | | |
|----|--------------------------------------------------------|----|---------------------------------------------------|
| 1 | Поясничный позвонок [LV], передний суставной отросток | 49 | Крестцово-остистая связка |
| 2 | Поясничный позвонок [LV], тело | 50 | Запирательная мембрана |
| 3 | Поясничный позвонок [LV], реберный отросток | 51 | Надостистая связка |
| 4 | Подвздошный гребень | 52 | Задняя крестцово-подвздошная связка |
| 5 | Передняя верхняя подвздошная ость | 53 | Латеральная крестцово-копчиковая связка |
| 6 | Подвздошная ямка | 54 | Поверхностная задняя крестцово-копчиковая связка |
| 7 | Крестцово-подвздошное сочленение | 55 | Глубокая задняя крестцово-копчиковая связка |
| 8 | Передняя нижняя подвздошная ость | 56 | Малое седалищное отверстие |
| 9 | Тело подвздошной кости | 57 | Запирательный канал |
| 10 | Тело лобковой кости | 58 | Седалищно-гребешковая дуга |
| 11 | Вертлужная ямка | 59 | Лакунарная связка |
| 12 | Седалищная ость | 60 | Сосудистое пространство |
| 13 | Ветвь седалищной кости | 61 | Мышечное пространство |
| 14 | Верхняя ветвь лобковой кости | 62 | Брюшная часть аорты |
| 15 | Нижняя ветвь лобковой кости | 63 | Нижняя полая вена |
| 16 | Межлобковый диск; межлобковый соединительнотканый хрящ | 64 | Пояснично-крестцовый столб |
| 17 | Гребень лобковой кости; гребешковая линия | 65 | Семьявыносящий проток |
| 18 | Запирательное отверстие | 66 | Наружная подвздошная артерия |
| 19 | Передние крестцовые отверстия | 67 | Наружная подвздошная вена |
| 20 | Мыс | 68 | Мышца, поднимающая яичко |
| 21 | Крыло крестцовой кости | 69 | Передние мошоночные нервы |
| 22 | Пояснично-крестцовое сочленение, межпозвоночный диск | 70 | Дорсальный нерв полового члена |
| 23 | Поясничный позвонок [LV], нижний суставной отросток | 71 | Головка полового члена |
| 24 | Крестец, передний суставной отросток | 72 | Дорсальная артерия полового члена |
| 25 | Крыло подвздошной кости | 73 | Глубокая дорсальная вена полового члена |
| 26 | Промежуточный крестцовый гребень | 74 | Оболочка влагалища |
| 27 | Край вертлужной впадины | 75 | Придаток яичка |
| 28 | Большое седалищное отверстие | 76 | Лозовидное сплетение |
| 29 | Седалищная бугристость | 77 | Пирамидная мышца |
| 30 | Копчиковый позвонок II | 78 | Прямая мышца живота |
| 31 | Крестцовый рог | 79 | Мочевой пузырь |
| 32 | Конский хвост | 80 | Поперечная мышца живота |
| 33 | Задние крестцовые отверстия | 81 | Внутренняя косая мышца |
| 34 | Задняя верхняя подвздошная ость | 82 | Наружная косая мышца |
| 35 | Поясничный позвонок [LV], остистый отросток | 83 | Мочеточник |
| 36 | Седалищная бугристость | 84 | Прямая кишка |
| 37 | Крестцовый позвонок II | 85 | Общая подвздошная артерия |
| 38 | Большая седалищная вырезка | 86 | Наружный сфинктер заднего прохода |
| 39 | Тело седалищной кости | 87 | Мышца, поднимающая задний проход |
| 40 | Малая седалищная вырезка | 88 | Седалищный нерв |
| 41 | (Задний запирательный бугорок) | 89 | Половой нерв |
| 42 | Запирательная борозда | 90 | Грушевидная мышца |
| 43 | Дугообразная линия | 91 | Внутренняя семенная фасция |
| 44 | Передняя продольная связка | 92 | Бедренная вена |
| 45 | Подвздошно-поясничная связка | 93 | Бедренная артерия |
| 46 | Передняя крестцово-подвздошная связка | 94 | Луковично-губчатая мышца |
| 47 | Паховая связка | 95 | Запирательная артерия |
| 48 | Бугорно-крестцовая связка | 96 | Промежностные нервы |
| | | 97 | Нижние анальные нервы; нижние прямокишечные нервы |
| | | 98 | Поверхностная поперечная мышца промежности |

- 99 Глубокая поперечная мышца промежности
- 100 Седалично-пещеристая мышца промежности
- 101 Мошонка
- 102 Мясистая оболочка; поверхностная фасция мошонки
- 103 (сухожильная арка мышцы, поднимающей задний проход)
- 104 Пращевидная связка полового члена
- 105 Внутренняя запирающая мышца
- 106 Яичковая артерия
- 107 Левая яичковая вена
- 108 Глубокое паховое кольцо
- 109 Задний проход
- 110 Губчатое тело полового члена
- 111 Наружное устье уретры; наружное отверстие мочеиспускательного канала
- 112 Ладьевидная ямка
- 113 Мужская уретра
- 114 Пещеристое тело полового члена
- 115 Поверхностное паховое кольцо
- 116 Наружная семенная фасция
- 117 Предстательная железа
- 118 Крестцовое сплетение
- 119 Семенная железа; семенной пузырек
- 120 Внутренняя подвздошная вена
- 121 Внутренняя подвздошная артерия
- 122 Внутреннее устье уретры; внутреннее отверстие мочеиспускательного канала
- 123 Ампула прямой кишки
- 124 Внутренняя половая артерия
- 125 Нижняя ягодичная артерия
- 126 Верхняя ягодичная артерия
- 127 Подвздошно-поясничная артерия

中文

- 1 腰椎 [LV] , 上关节突
- 2 腰椎 [LV] , 椎体
- 3 腰椎 [LV] , 肋突
- 4 髂嵴
- 5 髂前上嵴
- 6 髂窝
- 7 骶髂关节
- 8 髂前下嵴
- 9 髂骨体
- 10 耻骨体
- 11 髌臼窝
- 12 坐骨棘
- 13 坐骨支
- 14 耻骨上支
- 15 耻骨下支
- 16 耻骨之间关节盘, 耻骨之间纤维软骨
- 17 耻骨梳, 耻骨线
- 18 闭孔
- 19 前骶孔
- 20 岬
- 21 骶骨翼
- 22 腰骶关节, 椎间盘
- 23 腰椎 [LV] , 下关节突
- 24 骶骨, 上关节突
- 25 髂骨翼
- 26 骶内侧嵴
- 27 髌臼缘
- 28 坐骨大孔
- 29 坐骨结节
- 30 第二尾椎
- 31 骶角
- 32 马尾
- 33 骶后孔
- 34 髂后上棘
- 35 腰椎 [LV] 棘突
- 36 骶结节
- 37 第二骶椎
- 38 坐骨大切迹
- 39 坐骨体
- 40 坐骨小切迹
- 41 闭孔后结节
- 42 闭孔沟
- 43 弓状线
- 44 前纵韧带
- 45 髂腰韧带
- 46 前骶髂韧带
- 47 腹股沟韧带
- 48 骶结节韧带
- 49 骶棘韧带
- 50 闭孔膜
- 51 棘上韧带
- 52 后骶髂韧带
- 53 骶尾横韧带
- 54 骶尾韧带后表浅部
- 55 骶尾韧带后深部
- 56 坐骨小孔
- 57 闭孔管
- 58 髂耻弓
- 59 腔隙韧带
- 60 血管间隙
- 61 肌肉间隙
- 62 腹主动脉
- 63 下腔静脉
- 64 腰骶干
- 65 输精管
- 66 髂外动脉
- 67 髂外静脉
- 68 提睾肌
- 69 阴囊前神经
- 70 阴茎背神经
- 71 龟头
- 72 阴茎背动脉
- 73 阴茎背深静脉
- 74 鞘膜
- 75 附睾
- 76 蔓状静脉丛
- 77 锥状肌
- 78 腹直肌
- 79 膀胱
- 80 腹横肌
- 81 腹内斜肌
- 82 腹外斜肌
- 83 输尿管
- 84 直肠
- 85 髂总动脉
- 86 肛门外括约肌
- 87 肛提肌
- 88 坐骨神经
- 89 阴部神经
- 90 梨状肌
- 91 精索内筋膜
- 92 股静脉
- 93 股动脉
- 94 海绵体肌
- 95 闭孔动脉
- 96 会阴神经
- 97 肛门下神经, 直肠下神经
- 98 会阴浅横肌
- 99 会阴深横肌
- 100 坐骨海绵体肌
- 101 阴囊
- 102 阴囊浅筋膜
- 103 肛提肌肌腱
- 104 阴茎袢状韧带
- 105 闭孔内肌
- 106 睾丸动脉

- 107 左睾丸静脉
- 108 腹股沟深环
- 109 肛门
- 110 阴茎海绵体
- 111 尿道外口
- 112 舟状窝
- 113 男性尿道
- 114 阴茎海绵体
- 115 腹股沟浅环
- 116 精索筋膜外部
- 117 前列腺
- 118 骶丛
- 119 精囊
- 120 髂内静脉
- 121 髂内动脉
- 122 尿道内口
- 123 直肠壶腹
- 124 阴部内动脉
- 125 臀下动脉
- 126 臀上动脉
- 127 髂腰动脉







3B SCIENTIFIC® PRODUCTS

3B Scientific GmbH

Rudorffweg 8 • 21031 Hamburg • Germany
Tel.: + 49-40-73966-0 • Fax: + 49-40-73966-100
www.3bscientific.com • 3b@3bscientific.com

© Copyright 2012 for instruction manual and design of product:
3B Scientific GmbH, Germany